Zur Histologie der Extrauterinschwangerschaft, nebst Bemerkungen über ein sehr junges, mit der uterinen Decidua gelöstes Ei.

Von

Kossmann.

Vor etwa Jahresfrist habe ich in der Festschrift zum siebzigsten Geburtstage Rudolph Leuckart's einen Aufsatz „Zur Histologie der Chorionzotten des Menschen" veröffentlicht. Die darin niedergelegten Befunde suchte ich seitdem zu vervollständigen, und dazu bot sich mir an zwei sehr interessanten Objecten Gelegenheit, die in der Martin'schen Anstalt durch Operation gewonnen wurden.

Am 10. Mai wurde daselbst an Frau G. eine rechtsseitige schwangere Tube durch Laparotomie entfernt. Ich war in der Lage, das noch lebenswarme Organ unmittelbar in physiologischer Kochsalzlösung abspülen, von den Blutgerinnseln befreien, den Fruchtsack ohne Verletzung des Eis eröffnen und das Ganze sofort (½ Stunde nach Beginn der Operation) in concentrirter, wässriger Sublimatlösung fixiren zu können (vgl. Fig. 1). Nach der Anamnese musste die Schwangerschaft etwa 5—6 Wochen alt sein, und dies wird durch die Grösse des Embryos (vgl. Fig. 2, nat. Gr.) bestätigt. Es war also in diesem Präparat ein Exemplar eines noch auf der mütterlichen Insertionsstelle haftenden ziemlich jungen Eis gewonnen, von dem man sich eine für histologische Detail-Untersuchung vollauf genügende Erhaltung versprechen durfte; in der That erwies sich, dass selbst bis in die glatte Muskulatur hinein die Mitosen fixirt waren. Solche Objecte sind von menschlicher Uterus-Gravidität nicht leicht zu erhalten, und auch wirklich meines Wissens noch nicht zur Untersuchung gelangt. Die in anatomischen und pathologisch-anatomischen Instituten aus der Leiche entnommenen schwangeren Uteri sind naturgemäss nicht so frisch. Aus der Lebenden wird ein in den ersten

Wochen der Schwangerschaft stehender Uterus doch nur sehr selten entnommen; geschieht dies aber, so ist die Chance dafür, dass das

Fig. 1.

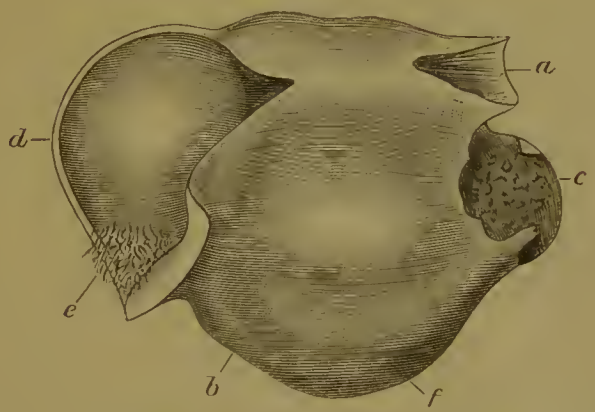

Graviditas tubaria. *a* Ostium uterinum, gespalten. *b* Gegend des Ostium abdominale. *c* Ruptur der Tube. *d* Ei im aufgeschnittenen Fruchtsack. *e* Zotten. *f* Ovarium. Fast natürliche Grösse. Mittelst der Camera nach der Natur gezeichnet.

Ei an seiner Insertionsstelle haften bleibt, eine ziemlich geringe. Dies lehrt die Geschichte meines zweiten Objects.

Fig. 2.

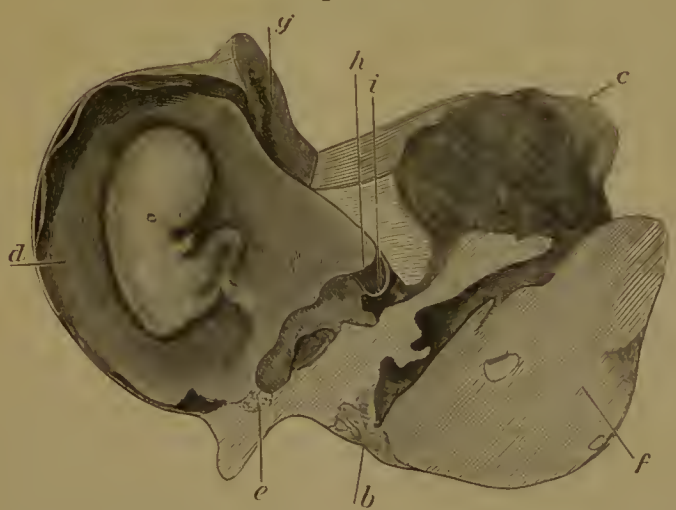

Das in Fig. 1 dargestellte Präparat: die Tube vom Ostium uterinum bis zu ihrem Uebergang in den Fruchtsack ist fortgeschnitten, der Rest durch einen Schnitt in der Ebene des Papiers gespalten. *b* Ostium abdominale. *c* Rupturstelle (Hämatom der Tube). *d* Ei mit Embryo. *e* Zotten. *f* Ovarium. *g* Uebergang der Tube in den Fruchtsack. *h* Eihäute. *i* Reflexa. Natürliche Grösse. Mittelst der Camera nach der Natur gezeichnet.

Am 5. Juli wurde, ebenfalls in der Martin'schen Anstalt, bei Frau S. ein myomatöser Uterus durch Laparotomie entfernt, bei

welchem Verdacht auf eine im ersten Beginn stehende Schwangerschaft vorlag. Die letzte Menstruation hatte 5 Wochen vor der Operation stattgefunden. Wiederum war ich in der Lage, den exstirpirten Uterus unmittelbar nach der Operation in 0,6 % Kochsalzlösung zu eröffnen. Dabei schlüpfte mir ein ovaler, äusserlich glatter, grauröthlicher Körper aus dem Cavum in die Kochsalzlösung, dessen Längsachse 18 mm, dessen kurze Achsen 12 und 6 mm betrugen, und den ich nicht wohl für etwas anderes als ein Ei halten konnte. Auffälligerweise waren nirgends daran Zotten wahrzunehmen. Nach vollständiger Eröffnung des Cavums fand sich im Fundus der Fruchtsack. Die Reflexa war an drei Stellen gesprengt, der Hohlraum entsprach der Grösse jenes vermeintlichen Eis, doch lag noch ein kleines Blutcoagulum von etwa Erbsengrösse darin. Als ich den ovalen Körper mit einer Pincette oberflächlich fasste, riss an der gepackten Stelle eine ihn umhüllende Membran und aus der Rissstelle quollen Chorionzotten heraus. Da die geplatzte Membran durchaus nicht etwa einem Blutgerinnsel ähnlich sah, vermuthete ich sofort, dass es eine Schicht der Decidua sei und brachte behufs sorgfältiger Conservirung das ganze Ei, an dem die fragliche Membran bis auf den mässigen Defect an dem einen Pol noch unversehrt war, in concentrirte Sublimatlösung.

Die spätere Untersuchung [1]) der davon angefertigten Schnitte ergab nun in der That in zweifellosester Weise, dass die Membran eine Schicht der Decidua war, und lieferte somit den Beweis, dass selbst in diesen frühesten Stadien der Schwangerschaft die Lösung des Eis, ganz wie bei normaler Geburt, im Innern der Decidua vor sich geht. Wenn bisher an durch Abort gewonnenen Eiern früherer Graviditätsstadien stets frei flottirende Chorionzotten beobachtet wurden, so muss dies, wie ich glaube, daraus erklärt werden, dass die Eier nicht bald genug nach ihrer Lösung einer conservirenden Behandlung unterzogen werden konnten. In vielen Fällen wird sicherlich, ehe das Ei zur Beobachtung gelangt, die dünne Deciduamembran durch Maceration zerstört. In anderen setzt sich auf ihrer Oberfläche ein Blutcoagulum an, das sehr rasch eine solche Festigkeit erlangt, dass es durch schonendes Abwaschen nicht mehr ent-

[1]) Nach bekannter Methode wurde das Sublimat nach mehrstündiger Einwirkung ausgewaschen, das Wasser durch 70%igen, dann absoluten Alkohol verdrängt, dieser durch Chloroform, und das Chloroform durch Paraffin ersetzt.

fernt werden kann; bei gewaltsamerem Schütteln oder Zupfen jedoch bleibt die Decidualmembran an diesen Gerinnseln hängen und wird mit ihnen entfernt. In dem mir vorliegenden Falle war die Lösung des Eis entweder erst bei der Operation, oder höchstens bei der Tags zuvor in Narkose vorgenommenen Untersuchung erfolgt, und nur an einem sehr geringen Theile der Oberfläche (ca. $^1/_{10}$) haftete ein dünnes Blutcoagulum. Ich glaube, wir dürfen danach wohl, allen früheren Behauptungen zum Trotz, auf Grund dieses einen besonders glücklichen Fundes behaupten, dass das menschliche Ei keineswegs mittelst der Enden seiner Zotten in einer anfangs nur ganz lockeren Weise an der Decidua haftet, sondern dass diese Verbindung eine sehr innige ist, und erst durch künstliche Eingriffe gewaltsamster Art oder durch Maceration gelöst werden kann, während beim Abort die dem Ei zugewandten Schichten der Decidua sich mit abstossen und dem abgelösten Ei zunächst noch anhaften [1]).

Aus dem Gesagten ergiebt sich, dass auch dieses Object besonders günstige Gelegenheit zur histologischen Untersuchung der Insertionsweise bot; denn für das Studium der Beziehungen, die das Chorion mit der Decidua eingeht, ist es natürlich gleichgültig, ob wir die ganze Dicke der Decidua schneiden, oder nur eine dünne, aber zunächst an das Ei angrenzende Schicht.

Wie man sieht, bietet das aus dem Uterus gewonnene Object den Vortheil, dass es von einer noch jüngeren Schwangerschaft stammt, als das andere. Dagegen bedingen die abnormen Graviditätsverhältnisse bei dem aus der Tube stammenden Object einige Modificationen, die der Erkenntniss des Insertionsprincips zu Gute kommen; namentlich kommt dabei die auffällige Sparsamkeit an Zotten und Decidualsepten in Betracht.

Schon in meiner vorigen Arbeit habe ich [2]) darauf hingewiesen, dass Selenka [3]) Gelegenheit hatte, bei einem Affen (Cebus cynomolgus) ein Ei unmittelbar nach der Festsetzung zu untersuchen. Es stellte sich dabei heraus, dass zu dieser Zeit noch keine Zotten vorhanden sind, sondern die Eioberfläche sich glatt an das Uterus-

---

[1]) Nachträglich finde ich, dass schon Anna v. Reinstein-Mogilowa (Ueber die Betheiligung der Zellschicht etc., Virchow's Archiv Bd. 124 S. 522 ff.) und Bumm (Ueber d. Entw. d. mütterl. Kreislaufs in d. menschl. Placenta, Archiv f. Gynäkol. Bd. 43 S. 181 ff.) ähnliche Eier gefunden haben.

[2]) S. 246, l. c.

[3]) Studien zur Entwicklungsgeschichte V, 1. Wiesbaden 1891.

epithel legt, etwa wie dies schematisch in dem folgenden Holzschnitte Fig. A dargestellt ist. Das Ei-Ektoderm besteht dabei aus

Fig. A.

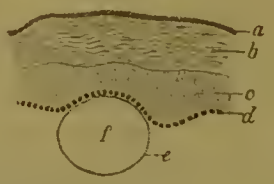

Schema der Oberflächenentwickelung des menschlichen Eis.
a Peritoneum. *b* Muscularis. *c* Decidua. *d* Uterusepithel. *e* Chorion. *f* Eihöhle.

einer Schicht cubischer Zellen. — In welcher Weise die Reflexa sich bildet, ist nicht streitig; ich habe der allgemein acceptirten

Fig. B.

Schema der Oberflächenentwickelung des menschlichen Eis.
Buchstabenerklärung vgl. bei Fig. A.

Vorstellung in den schematischen Holzschnitten Fig. B u. C Ausdruck gegeben. Es liegt auf der Hand, dass bei einem derartigen

Fig. C.

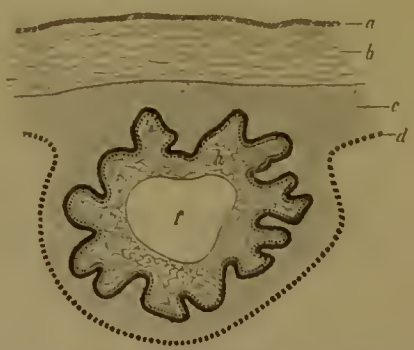

Schema der Oberflächenentwickelung des menschlichen Eis.
Buchstabenerklärung vgl. bei Fig. A, *h* Allantois.

Vorgange alsbald die ganze Eioberfläche mit dem Uterusepithel in Berührung treten muss.

Inzwischen, oder vielleicht aueh erst nach völligem Schluss der Reflexa — für unsere Ueberlegung ist das gleichgültig — beginnt ein Wachsthum der Eiblase oder, wenn es schon begonnen hatte, so dauert es fort. Angenommen nun, dass sich die das Ei umhüllende Schleimhaut gegenüber diesem Wachsthum der Eiblase lediglich passiv verhielte, so wäre die nothwendige Folge eine Dehnung, Druckatrophie und schliessliche Zerstörung der Reflexa. Alles dies findet nicht statt, weil die Reflexa genügend ernährt wird, um mitzuwachsen, und selbstverständlich wächst die Serotina in derselben Weise. Bei der Ernährung des waehsenden Eis tritt die Bedeutung der geringen Dottermenge bald zurück gegenüber der Nahrung, die das Ei von aussen, aus der mütterlichen Schleimhaut erhält; es ist also natürlich, dass diese ungefähr in demselben Verhältnisse wächst, als jenes. Und zwar muss das Wachsthum des Eis bald überwiegend ein Oberflächenwachsthum werden, weil es eine Blase darstellt. Wenn jede Zelle in der Wand dieser Blase sich theilt, so wird die Oberfläehe der Blase ungefähr aufs Doppelte vergrössert, die nächste Theilung verdoppelt sie abermals. Bliebe die Blase dabei kugelförmig, so müsste ihr Volumen in ungeheurem Maasse wachsen. Nehmen wir z. B. an, der Radius der Eiblase sei = 4, so ist ihre Oberfläche rund = 192, ihr Inhalt rund = 256. Vergrössert sich nun die Oberfläche auf wenig mehr als das Doppelte (2,25), nämlich auf 432, so steigt der Inhalt bereits auf rund 874, also auf annähernd das $3^1/_2$ fache u. s. f. Offenbar können bei solchem Wachsen der Blase schon nach kurzer Zeit die mütterlichen Gefässe nieht mehr genug Transsudat zu deren Füllung liefern; es entsteht in ihr ein negativer Druck und das Oberflächenwachsthum führt nunmehr nothwendig zur Einstülpung der Blasenwand. Existirte ein einziger Ort geringeren Widerstandes, so würde, wie bei der Gastrulabildung an freischwimmenden Eiern, von diesem einen Punkte her die eine Hälfte der Blase in die andere Hälfte eingestülpt werden. Hier aber, wo die ganze Blasenwand an der wenig nachgiebigen mütterlichen Sehleimhaut haftet, kann nur eine Kräuselung der Gesammtoberfläche dureh einander kreuzende Fältchen entstehen. Dabei liegt zunächst kein Grund vor, dass eine partielle Lösung von der Schleimhaut erfolgt, denn auch in dieser besteht ein reges Wachsthum, und sie füllt daher die Einstülpungen in dem Maasse, wie sie entstehen, aus. Dieser Vorgang ist schematisch in den Holzschnitten Figur B und C wieder-

gegeben. In Figur C ist ausserdem das Gewebe der Allantois angedeutet, das sich an die Innenfläche der Blase legt. Auf diesem Stadium ungefähr verharrt die Oberflächenentwickelung der Eiblase bei den schweineartigen Thieren.

Bei den meisten anderen Placentariern treten, wenn die faltenartigen Einstülpungen eine gewisse Tiefe erreicht haben, zwischen ihnen neue, zunächst minder tiefe Falten auf. Die einander kreuzenden Falten erster Ordnung theilen die Eioberfläche natürlich in eine grosse Anzahl prismatischer oder cylindrischer Hervorragungen: Warzen oder einfache Zotten. Durch die Falten zweiter Ordnung wird jede dieser Hervorragungen an ihrem freien Ende in zwei oder vier Spitzen getheilt; wir erhalten also nunmehr verästelte Zotten, und diese Verästelung kann bei fernerem Oberflächenwachsthum sehr weit getrieben werden. Alles das hindert zunächst aber nicht, dass Eioberfläche und uterines Gewebe in engem Zusammenhange bleiben: wo jene eine Ausstülpung bildet, entspricht ihr eine Einstülpung der uterinen Oberfläche; wo jene zurückweicht, dringt diese als Decidualseptum vor. Figur C zeigt dies Verhalten.

Wir haben bisher das Verhalten des Epithels der Uterusschleimhaut nicht verfolgt. Von diesem habe ich schon in der oben citirten Arbeit die Vermuthung ausgesprochen, dass es sich durch Schwund der Zellgrenzen in ein Plasmodium oder Syncytium verwandele.

Ein derartiges Syncytium ist als Ueberzug über die Chorionzotten beim Menschen längst bekannt und wird von Niemand geleugnet (vgl. Fig. 7*a*). Nur über seinen Ursprung laufen die Meinungen auseinander. Aber mag es nun entstanden sein, wie man will, jedenfalls sind wir berechtigt, anzunehmen, dass mit dem Schwunde der Zellgrenzen eine Verminderung der Cohärenz eintritt. Unterstützt wird diese Annahme noch dadurch, dass in dem Syncytium sehr reichlich, wenn auch in fein vertheiltem Zustande, Fett nachzuweisen ist, und dass darin reichlich Vacuolen (vgl. Fig. 5*v*) — zuerst von Orth[1]) und Langhans[2]) gefunden — auftreten, zum Theil in so dichter Gruppirung, dass das Syncytium eine völlig schaumige Beschaffenheit erhält (vgl. Fig. 3*d*). Diese

---

[1]) Das Wachsthum der Placenta foetalis. Diese Zeitschrift 1877, Bd. 2 S. 9.

[2]) Ueber die Zellschicht des menschlichen Chorions. Festgabe zu Henle's Jubiläum 1882.

Substanz von etwa zähflüssigem Charakter füllt also den Raum zwischen zwei Gewebsschichten aus, die mit zahlreichen correspondirenden Ein- und Ausstülpungen gleichsam in einander verzinkt und dabei im Wachsthum begriffen sind. Die Oberflächen der beiden Gewebsschichten — Chorion und Decidua — werden dabei

Fig. 3.

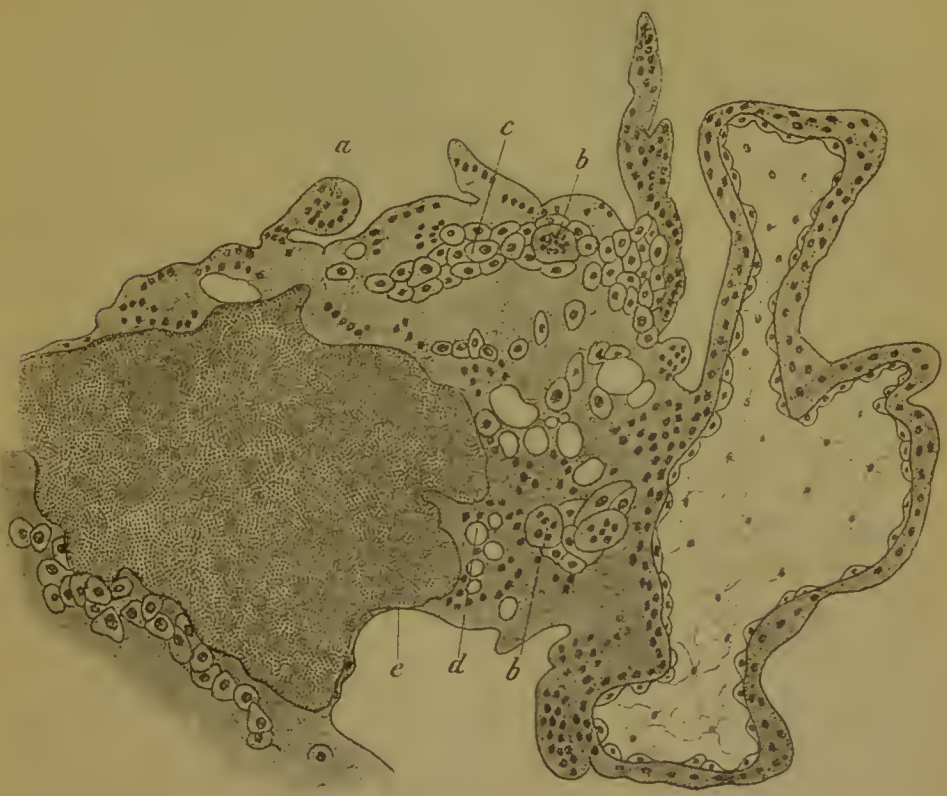

Verbindungsstelle einer Zotte mit der Tubenschleimhaut. Mittlere Vergrösserung.
a Syncytium. *b* Desgl. als sogen. Riesenzelle. *c* Deciduazellen. *d* Vacuolen.
(Die Fig. 3—10 sind mittelst Camera und eines Zeiss'schen Apochromats gezeichnet.)

immer complicirter, und es erscheint schliesslich unmöglich, dass sie, auch bei ganz gleichmässiger Nahrungszufuhr, völlig congruent bleiben. Da ist es nun der eigenthümliche Aggregatzustand des membranlosen Syncytiums, der zunächst kleine Verschiebungen jener Oberflächen gegen einander, dann aber auch hie und da ihre Entfernung von einander, gestattet. Namentlich da, wo bereits eine schaumige Beschaffenheit durch Vacuolenbildung (Fig. 3*d*) vorhanden ist, wird durch Zusammenfliessen der Vacuolen und weitere Flüssigkeitsaufnahme ein grösserer Hohlraum entstehen, der jedoch natür-

lich von einer Syncytiumschicht allseitig umgeben ist. So bilden sich, nach dem Schema Figur D, die „intervillären Räume“, als

Fig. D.

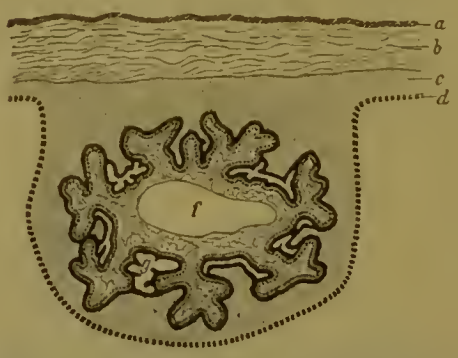

Schema der Oberflächenentwickelung des menschlichen Eis. Es überwiegt bereits das Wachsthum der Eioberfläche über das der ihm zugewandten Oberfläche der Decidua; daher entstehen Spalträume in dem den Raum zwischen Decidua und Chorion ausfüllenden Syncytium. Buchstaben wie vorher. *f* intervillärer Raum.

Resultat einer Dehiscenz zwischen einem Chorionzottenbündel und der Decidua, immer aber innerhalb des Syncytiums, so dass dieses auch die Decidua überzieht (vgl. Fig. 4 und 6).

In dem Maasse nun, als sich diese Hohlräume ausdehnen und aneinanderrücken, bleiben zwischen ihnen noch Scheidewände und Stränge von Syncytium bestehen: aber auch diese reissen zum Theil in der Mitte durch und jedes Ende zieht sich, wegen der zähflüssigen Consistenz der Masse, in einen mehr keulenförmigen Fortsatz zusammen, der dort an einer Chorionzotte, hier an einem Decidualseptum hängt. Dies sind die längst beobachteten „Epithelsprossen“ der Chorionzotten, die aber an der Decidua ebenso häufig zu finden sind (vgl. Fig. 3*a* u. 5). Mit steigendem Alter der Placenta nimmt ihre Zahl mehr und mehr ab; an der reifen sind sie kaum noch zu finden. Dies liegt offenbar daran, dass eine Neubildung von Spalträumen nicht mehr erfolgt und die alten Syncytium-Klumpen zur Bekleidung der wachsenden Zotten und der wachsenden Decidua verbraucht werden.

Um nun auch auf den Ursprung dieses Syncytiums einzugehen, so ist es ja bisher fast allgemein als das eigentliche Chorionepithel, also als ein Gewebe fötalen Ursprungs angesehen worden; nur Turner[1]) und Ercolani[2]) halten es für mütterlich, aber nicht,

[1]) On the placentation of apes etc. in: Phil. transact. Roy. Soc. 1878.

[2]) The utricular glands of the uterus etc. Boston 1880.

wie ich, für ein Umwandlungsproduct des Epithels, sondern der Eine leitet es von der Decidua, der Andere von dem Gefässendothel ab.

Fig. 4.

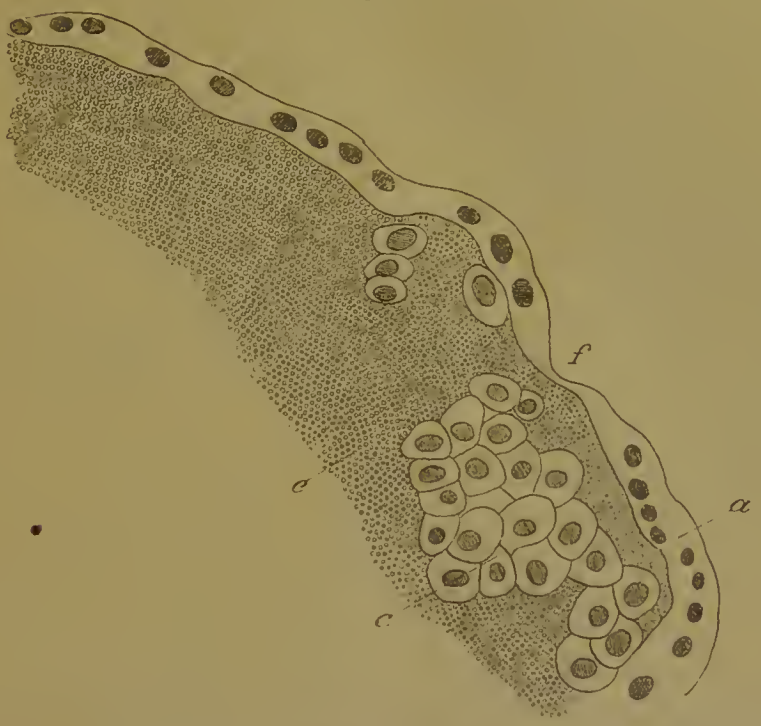

Schnitt durch die Tubendecidua. *a* Syncytium. *c* Decidua. *e* Blut. *f* Intervillöser Raum.

Fig. 5.

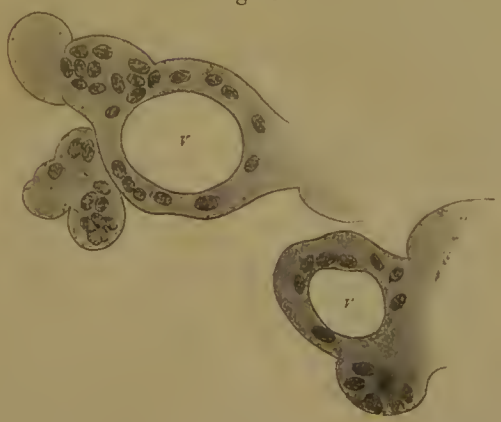

Syncytiumballen (Epithelsprossen mit Vacuolen). *v* Vacuolen.

Es ist gewiss sehr schwer, triftige Gründe für den fötalen Ursprung beizubringen. Wo immer bisher das Ectoderm des ganz

jungen Eies untersucht worden ist, hat sich ein kubisches, einschichtiges Epithel gefunden. Niemals hat man dessen Umwandlung in ein Syncytium, etwa so, dass wenigstens stellenweise statt des in Zellen wohl abgetheilten Epithels ein Syncytium aufträte, nachgewiesen; weder beim Menschen noch bei anderen Mammalien. Die Autoren, die einen genetischen Zusammenhang zwischen dem Syncytium und der darunter liegenden Zellschicht behaupten [1]), meinen, dass die Zellschicht aus dem Syncytium entstehe, können aber ihrerseits keineswegs nachweisen, dass in besonders jugendlichen Eiern das Syncytium ohne die Zellschicht vorhanden sei. An positiven Gründen für die fötale Natur fehlt es also gänzlich; gewiss verführte aber zu ihrer Annahme der Umstand, dass auch das jüngste beobachtete Ei auf seiner ganzen Oberfläche einen Ueberzug von Syncytium trägt, während ein solcher auf der correspondirenden Oberfläche der Decidua bisher übersehen wurde.

Negative Gründe, also solche, die den maternen Ursprung unmöglich oder unwahrscheinlich machen, vermag ich in der Literatur auch nicht zu finden. Sobald wir annehmen, dass auch beim Menschen, wie bei dem nahe verwandten Affen, das Ei noch vor der Entstehung der Zotten von der Uterusschleimhaut umhüllt wird, erklärt sich das Bild, das sich uns bietet, ohne jede Schwierigkeit, auch wenn das Syncytium ein Derivat des Uterusepithels ist.

Welche Gründe sprechen nun für den maternen Ursprung?

Erstens haben schon mehrere Untersucher [2]) nachgewiesen, dass unter dem Syncytium eine einfache Schicht von Zellen, die Langhans'sche Zellschicht existirt (vgl. Fig. 7*f*); und ich habe festgestellt, dass diese Schicht in der Placenta bis zuletzt erhalten bleibt, wenn ihre Zellen sich auch mit fortschreitendem Wachsthum der Zotten allmälig sehr abflachen. Sie ist an dem jüngsten bisher

---

[1]) Kastschenko, Das menschliche Chorionepithel etc. in: Archiv für An. u. Phys. Anat. Abth. 1885, S. 451 ff. — Gottschalk, Beitrag zur Entwickelungsgeschichte der menschlichen Placenta, in: Archiv für Gynäkologie 1890, Bd. 37.

[2]) Kastschenko, l. c. — Eckardt, Beitr. z. Anat. d. menschl. Placenta, diese Zeitschr. 1890, Bd. 19. — Waldeyer, Bemerk. üb. d. Bau der Menschen- und Affenplacenta, in: Arch. f. mikr. Anatomie 1890. — Keibel, Zur Entwickelungsgesch. d. menschl. Placenta, in: Anat. Anzeiger 1889, S. 537 ff. und: Ein sehr junges menschliches Ei, in: Archiv für Anatomie u. Phys., Anat. Abth. 1890.

untersuchten Ei, aus dem Ende der zweiten Schwangerschaftswoche (Kossmann, l. c., Taf. XXIV, Fig. 2) besonders deutlich, und hier bereits scharf gegen das Syncytium abgesetzt. Wenn das Syncytium das Ectoderm repräsentirt, so muss man fragen: was ist dann diese Zellschicht? Gäbe man sie für das parietale Mesoderm aus, so schlüge man allen bisherigen Annahmen ins Gesicht, nach denen das parietale Mesoderm auf das Amnion beschränkt bleibt, und nicht auf die Innenfläche des Chorions übergeht. Für eine so neue Behauptung müsste doch irgend ein thatsächlicher Beweis beigebracht werden. Dasselbe aber gilt von der Behauptung, dass diese Zellschicht sich erst aus dem Syncytium bilde. Danach müsste das aus kubischen oder cylindrischen Zellen bestehende einschichtige Ectoderm sich erst in ein Syncytium verwandeln, und dann aus diesem wieder ein einschichtiges Gewebe aus ebensolchen Zellen absondern; und dieser Process müsste nach meiner eben citirten Beobachtung bereits in der zweiten Graviditätswoche vollendet sein, während Kastschenko diese Zellen erst in viel späteren Schwangerschaftsstadien entstehen zu sehen glaubt. Ich brauche wohl kaum weiter zu erörtern, wie unwahrscheinlich danach auch die Kastschenko'sche Vermuthung ist, und wie sehr es eines positiven Nachweises dafür bedürfte, ehe sie acceptirt werden könnte.

Nun wird man mir freilich entgegenhalten, dass ja auch ich die Umwandlung des Uterusepithels in das Syncytium beim Menschen nicht selbst gesehen habe. Ich gebe diesem Einwand gegenüber bereitwilligst zu, dass allerdings auch meine Behauptung nur eine hypothetische ist; während aber die gegentheiligen Annahmen uns, wie wir sahen, in unlösbare Widersprüche mit Thatsachen verwickeln, lässt meine sich mit den anatomischen und vergleichend-anatomischen Beobachtungen aufs Einfachste vereinigen. Wir haben überall als Ectoderm jüngster Eier ein kubisches Epithel gefunden: hier ist ebenfalls ein solches vorhanden. Wir wissen, dass die Deciduazellen aus dem Bindegewebe der Mucosa hervorgehen. Zwischen Ectoderm und Bindegewebe der Mucosa muss ursprünglich das Epithel der Mucosa sich befunden haben. Nun finden wir auch jetzt zwischen beiden eine wohl charakterisirte Schicht, das Syncytium. Ist es nicht das Nächstliegende, anzunehmen, dies sei das einigermassen umgewandelte Epithel der Mucosa? Ist dies nicht wahrscheinlicher, als wenn wir annehmen, das Epithel der Mucosa sei total verschwunden, das Ectoderm habe sich in ein Syncytium

verwandelt, und nun sei unter ihm noch eine ganz neue Schicht kubischer Zellen entstanden?

Des Weiteren liegen uns nun von so trefflichen Beobachtern, wie Frommel[1]) und Strahl[2]), Angaben und Zeichnungen vor, nach denen kein Zweifel bestehen kann, dass bei Fledermäusen und Raubthieren aus dem Uterusepithel ein Syncytium wird. Selenka giebt bei dem schon erwähnten ganz jungen Ei eines Affen im Text zwar an, dass das Uterusepithel aus Zellen bestehe; seine Abbildung aber zeigt ein Syncytium. Beim Schaf hat Bonnet[3]) nachgewiesen und gezeichnet, wie das Epithel der Uterindrüsen wuchert, seine Zellgrenzen schwinden, grosse Vacuolen entstehen, endlich der Inhalt in eine Flüssigkeit (Uterinmilch) verwandelt wird, in der noch einzelne grosse Klumpen von Syncytium schwimmen.

Ist es nicht gerechtfertigt, wenn wir, angesichts solcher Analogien, von jenen Forschern, die nach wie vor für den Menschen eine Ausnahme constatiren und dem Syncytium bei ihm einen fötalen Ursprung vindiciren wollen, unbedingt thatsächliche Gründe verlangen? wenn wir behaupten, dass ihnen, nicht uns, in diesem Falle die Beweislast obliegt?

Um nun specieller auf die beiden Objecte einzugehen, die diesem Vortrage zu Grunde lagen, so will ich hinsichtlich des aus dem Uterus stammenden jüngeren Eies nur Weniges bemerken. Ich habe zur Klärung der hier vorliegenden Frage eine Anzahl von Schnitten senkrecht auf die längste Axe des schon beschriebenen ovalen Körpers gelegt, und erhielt so — da auch die beiden kürzeren Axen nicht ganz gleich waren — etwas elliptische Scheiben mit einem Hohlraum in der Mitte. Dieser Hohlraum ist der des Eies selbst, und er wird umgrenzt von einem glatten Contour, der nach innen gewandten Fläche der Allantois entsprechend (vgl. Fig. E, *f*). Von der Allantois aus strahlen nun gegen die Peripherie mehrere verzweigte Stämme, die Chorionzotten, aus (vgl. Fig. E). Die äussere Begrenzung des Schnittes, nach aussen hin auch mit glattem Contour,

---

[1]) Ueber die Entwickelung der Placenta von Myotus murinus. Wiesbaden 1888.

[2]) Untersuchungen über den Bau der Placenta, in: Arch. f. An. u. Phys., An. Abth., 1889 u. 90 und in: Merkel u. Bonnet's Anat. Heften, II.

[3]) Beitr. zur Embryologie der Wiederkäuer im Archiv für Anatomie 1889.

bildet eine Schicht Decidualgewebe, von der centripetal, zwischen die Zottenstämme sich einschiebend, ebenfalls Fortsätze, die Decidualsepta,

Fig. E.

Schema der Oberflächenentwickelung des menschlichen Eis. Ein Stück aus der Berührungsstelle von Ei und Decidua. Das Oberflächenwachsthum des Eis überwiegt immer mehr über das der Decidua. So sind die stark verästelten Zotten im Bilde entstanden, zwischen die ein paar plumpe Decidualsepta hereinragen. Dazwischen quer- und schräggetroffene Aeste anderer Zottenbäume. Zotten und Septa überzogen vom Syncytium, zwischen dessen durch Dehiscenz entstandenen Lamellen sich die (blutgefüllten) intervillären Räume finden. Buchstaben wie vorher.

ausgehen. Da die Zottenstämme sich selbstverständlich nicht nur in der Schnittebene, sondern nach allen Richtungen verzweigen, sind durch

Fig. 6.

Eine Decidua-Leiste oder Zotte von einem Ei aus dem Uterus, längsgeschnitten.
a Syncytium. *b* Decidua.

den Schnitt mehrfach auch Zweige höher oder tiefer liegender Stämme getroffen, so dass mehr oder minder ovale Scheiben ohne sichtbaren Zusammenhang mit der Allantois vielfach ins Auge fallen. Aber mit den Decidualsepten geht es ganz ähnlich; auch von ihnen finden sich

Quer- und Schrägschnitte, die scheinbar isolirt zwischen den Zottenschnitten liegen. Sowohl die Zottenschnitte nun, als die Decidualseptenschnitte, sind gegen die intervillären Räume durch einen Syncytiumüberzug abgegrenzt. Ich bin überzeugt, dass von mehreren Forschern Schnitte durch Decidualsepten für Zottenschnitte gehalten worden sind, gerade weil auch sie einen Ueberzug von Syncytium haben. Ging man einmal mit der vorgefassten Meinung an die Untersuchung, dass das Syncytium ein fötales Epithel sei, so war es natürlich, alle davon überzogenen Theile zunächst für fötal zu halten. Da nun hier die Langhans'sche Zellschicht selbstverständlich fehlt, die Deciduazellen aber mit denen der Langhans'schen Schicht eine oberflächliche Aehnlichkeit besitzen, so kam man darauf, hier an eine Wucherung der Langhans'schen Schicht zu glauben; und wenn man dann gar einen ununterbrochenen Uebergang dieser Wucherung in die unzweifelhafte Decidua wahrnahm, so ging man consequenterweise, wie Kastschenko, so weit, die Decidua aus der Langhans'schen Zellschicht abzuleiten, womit dann glücklich sogar die Decidua zu einem fötalen Gewebe gemacht war! — In Wirklichkeit wird einer aufmerksamen Betrachtung der Unterschied zwischen den Elementen der Langhans'schen Schicht und denen der Decidua nicht entgehen; namentlich sind die Kerne der Decidua wesentlich grösser. Niemals habe ich an der Langhans'schen Schicht eine Wucherung, ein Mehrschichtigwerden, bemerken können; die Decidua aber füllt in den Querschnitten eines Decidualseptums selbstverständlich den ganzen vom Syncytium umschlossenen Raum völlig und gleichmässig aus, so dass auch von dem Bindegewebe der Allantois, das in der Axe der Chorionzotten doch niemals fehlen kann, nichts zu finden ist. Figur 6 zeigt das centripetale Ende eines solchen Decidualseptums mit dem Ueberzug von Syncytium.

Vielfach findet man nun, wie dies in Fig. E dargestellt ist, dass sich dem scheinbaren Ende eines Decidualseptums centripetal in einiger Entfernung ein runder oder ovaler Deciduaquerschnitt anschliesst und ihre Zusammengehörigkeit dadurch angedeutet ist, dass beide in demselben Syncytiumüberzug stecken. Dann sieht man oft noch deutlich, dass die Syncytiummembran, die sich von dem einen zum anderen spannt, doppelt ist, obwohl zwischen ihren beiden Blättern kein Deciduagewebe liegt. Diese Erscheinung ist wohl nicht anders zu erklären, als dass der von beiden Flächen her

auf das Septum wirkende Druck zur mechanischen Verdrängung oder zur Resorption von Deciduazellen führt, wo eine Raumbeschränkung vorliegt. An sehr vielen Stellen kann man nun solche feinen Membranen als Scheidewand zwischen zwei benachbarten Zotten wahrnehmen und immerhin oft genug ihren directen Uebergang in das Syncytium der Decidualsepta constatiren. Bei Eiern jüngerer Stadien fand ich eigentlich überall ausnahmslos diese Membranen zwischen alle Zotten und Zottenverzweigungen vordringend. Ich komme also zu dem Schlusse, dass wir es hier mit den bis auf das verdünnte und membranlos gewordene Epithel reducirten Resten der Decidualsepta zu thun haben, die ursprünglich — der von mir vermutheten Entstehung gemäss — einen vollständigen Ausguss aller Einstülpungen des Ectoderms darstellte. Es ist mir heute sehr wahrscheinlich, dass diese Membranen es sind, die Keibel und ich selbst (l. c. Taf. 24, Fig. 5 *we*) für die Waldeyer'schen Membranen, das angebliche Gefässendothel, gehalten haben. Jedenfalls kann ich nach dem hier in Rede stehenden Object auf das Bestimmteste versichern, dass das mütterliche Blut nicht in Räumen circulirt, die von solchen Membranen ringsum begrenzt sind, sondern zwischen der Membran einerseits und dem Syncytium der Zotte andererseits, also mit letzterem selbst bei diesem so jungen Ei in directe Berührung kommt. Insofern die Membran selbst aus dem sehr gedehnten decidualen Syncytium besteht, erfüllt das Blut also intrasyncytiale Hohlräume, die ihrer Entstehung nach nichts als grosse Vacuolen sind, wie denn Kastschenko ja auch in den eigentlichen Vacuolen gelegentlich Blut gefunden haben will. Wie das Blut in diese intra-syncytialen Hohlräume gelangt, ist nicht schwer zu verstehen. In Fig. 3 und 4, *e*, haben wir zwei grosse, noch in der Decidua liegende Bluträume — nicht Coagula! —, die nur noch durch das deciduale Syncytium von den intervillären Räumen getrennt sind. Dass dieses nicht mehr lange würde Widerstand geleistet haben, ist wohl sicher anzunehmen.

Damit sind wir auf die Besprechung des anderen Objectes gekommen. An diesem bot sich zunächst ebenfalls eine treffliche Gelegenheit, das Verhalten des Syncytiums zu studiren, und zwar hier aus einem anderen Grunde, als dort. Es waren hier nämlich an manchen Stellen ungemein spärlich Zotten entwickelt, und demgemäss konnte man vielfach ausgedehnte Strecken der dem Ei zugewandten Tubenfläche in gleichmässiger Weise von Syncytium

bekleidet sehen. Hiefür bietet Fig. 4 eben ein Beispiel, und es ist daran ebensowohl zu erkennen, wie das Syncytium dem Deciduagewebe anliegt, als auch, wie es einen Blutsinus gegen den intervillären Raum abgrenzt. In Fig. 3 ist eine Stelle abgebildet, wo die Zotte sich an die Decidua anlegt, so dass das die Zotte umkleidende Syncytium in das die Decidua überziehende ohne irgendwelche Grenze übergeht. Letzteres grenzt auch hier, nach zwei Seiten, einen Blutsinus gegen die intervillären Räume ab, sammelt sich aber gerade in der Nähe der Zotte zu grösseren Massen an. Hier finden wir sowohl dicht gedrängte Vacuolen, *d*, so dass es stellenweise schaumig erscheint, als auch in die intervillären Räume vorspringende Zipfel, ganz den „Epithelsprossen" der Chorionzotten ähnlich, *a*, als auch endlich jene in die Decidua eingesprengten Inseln, die man als „Riesenzellen" für einen besonderen Bestandtheil der Decidua hat ausgeben wollen, *b*. Dass auch sie nichts als Ansammlungen von Syncytium sind, wird bei sorgfältigem Vergleich Niemandem zweifelhaft bleiben. Auch sind es, soweit ich dies auf Serienschnitten habe verfolgen können, nicht wirkliche Inseln, sondern sie stehen mit dem übrigen Syncytium in Zusammenhang; es sind Einstülpungen oder zapfenartige Wucherungen des Syncytiums, Gegenstücke der eben erst erwähnten Zipfel oder sprossenartigen Hervorragungen.

Fig. 7.

Querschnitt einer Chorionzotte. *a* Syncytium. *f* Langhans'sche Zellschicht. *g* Stroma.

Auffällig ist an der Extrauteringravidität die unvollkommene Ausbildung der Decidua, das Auftreten inselartiger Anhäufungen von Deciduazellen.

An den Zotten erkennt man die Langhans'sche Zellschicht hier ebenso deutlich, wie bei uteriner Gravidität. Dass ich diese Schicht für das wirkliche Ectoderm des Eies halte, brauche ich kaum zu wiederholen (Fig. 7).

Zwei meiner Abbildungen deuten auf die grosse Umbildungsfähigkeit des Tubenepithels hin. Fig. 8 zeigt eine Stelle dicht an dem Fruchtsack, da, wo dieser in das uterine Tubenende übergeht. Die Schleimhaut bildet hier bereits starke Falten, und es ist die Tiefe einer solchen Falte, die dargestellt ist. Man sieht rechts

völlig normales Cylinderepithel (nur die Cilien fehlen); nach links aber, gegen den Kamm der Schleimhautlamelle hin, schwinden die Zellgrenzen völlig, so dass sie auch mit einem Zeiss'schen Apochromat

Fig. 8.

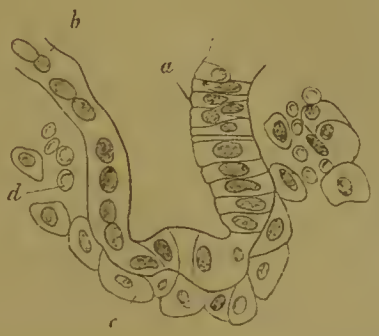

Tubenschleimhaut etwas uterinwärts vom Fruchtsack. *a* Tubenepithel. *b* Desgl. ohne deutliche Zellgrenzen. *c* Glatte Muskelzellen. *d* Blutkörperchen.

nicht zu erkennen sind und das Epithel von dem Syncytium im Fruchtsack nicht zu unterscheiden ist. Ein mechanischer Einfluss kann hier, in der Tiefe der Falte, kaum gewirkt haben. Ueber

Fig. 9.

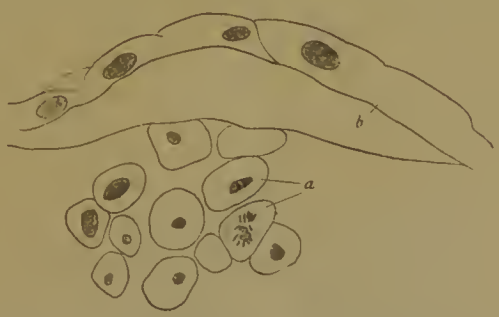

Schnitt durch die Auskleidung des Fruchtsackes. Das Tubenepithel, an dieser Stelle abgehoben, ist stark verändert, fast schon in ein Syncytium verwandelt. *a* Quergeschnittene glatte Muscularis, eine Zelle in Mitose. *b* Abgehobenes, verändertes Tubenepithel.

einen chemischen, etwa ein Secret des Eies, das bis hierher zerstörend auf die Structur des Epithels wirken könnte, vermögen wir uns durchaus kein Urtheil zu bilden. Es ist dabei zu beachten, dass das Ei in dem untersuchten Object von einer geschlossenen Reflexa umgeben ist und das in Fig. 8 dargestellte Epithel natürlich ausserhalb der Reflexa liegt.

Im Fruchtsack selbst, der Reflexa aussen anliegend, findet

sich ein ebenfalls sehr verändertes Tubenepithel. Fig. 9 zeigt eine Stelle, wo sich dieses Epithel etwas abgehoben hatte; man sieht noch Zellgrenzen angedeutet und kann dadurch erkennen, dass die Cylinderzellen zunächst in Pflasterzellen umgewandelt wurden. Daran hat sich aber auch hier ein unverkennbares Schwinden der Zellgrenzen angeschlossen.

Offenbar gehört nur eine geringe Ursache dazu, diesen Effect hervorzubringen. Es sind, wie ich meine, wirkliche Membranen in diesem Epithel von Anfang an gar nicht vorhanden, und die Zellgrenzen beruhen darauf, dass das Plasma der Zellenindividuen zu zähflüssig ist, um ihr Ineinanderfliessen zu ermöglichen. Wahrscheinlich gehört nur ein mässiger Grad von Verflüssigung dazu, die Grenzen schwinden zu lassen und aus dem Cylinderepithel ein Syncytium herzustellen.

Bei Gelegenheit dieser Untersuchung konnten an dem Präparat noch einige Beobachtungen über andere strittige Punkte gemacht werden.

Zunächst konnte ich constatiren, dass der uterine Tubenabschnitt überall durchgängig und so weit war, dass ein mechanisches Hinderniss das Ei schwerlich auf seiner Wanderung aufgehalten haben kann. Ein eigentlicher Katarrh war nicht vorhanden, sondern nur Hyperämie und Hypertrophie. Letztere betraf fast

Fig. 10.

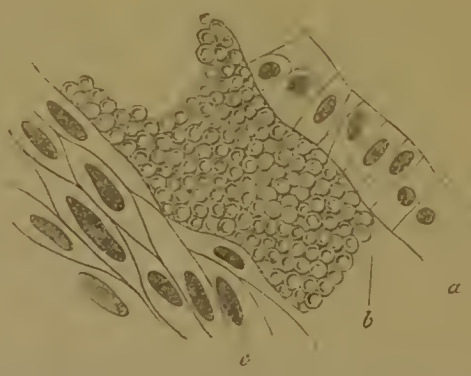

Desgl. wie Fig. 8, noch weiter uterinwärts. *a* Tubenepithel. *b* Bluterguss. *c* Glatte Muscularis.

ausschliesslich die Muscularis; ein wenig verdickt war auch das Peritoneum; das Epithel dagegen war überall völlig normal, wo nicht der schon erwähnte Schwund der Zellgrenzen eingetreten war.

Secretauflagerungen wurden auf dem Epithel nirgends wahrgenommen. Die Hyperämie aber war stellenweise sehr stark, und es fanden sich mehrfach (vgl. Fig. 10) Hämorrhagien, die das Epithel von der Muscularis abgehoben hatten. Diese hätten ja freilich einen Verschluss herbeiführen können; erstlich jedoch war ein solcher thatsächlich uterinwärts vom Ei *nicht* vorhanden, sodann dürfen wir wohl auch mit grosser Sicherheit annehmen, dass diese Hyperämie erst *eine Folge* der Gravidität war.

Für das Zustandekommen der grösseren Blutungen, die das Ei lösen und den tubaren Abort oder die Ruptur verursachen, giebt es gewiss mehr als eine Ursache. Schon mechanische Insulte können gewiss in der schwangeren Tube leichter Blutergüsse herbeiführen, als im Uterus, und zwar gilt dies für Druck und Stoss ebensowohl, als für Zerrung bei Vorhandensein von Adhäsionen. Muskelcontractionen als Ursache auszuschliessen finde ich keinen Grund: ich fand die Muskulatur in der Wand des Eisacks nirgends atrophisch, vielmehr im Zustande regen Wachsthums, wie dies die Karyomitosen (vgl. Fig. 9) beweisen.

Andererseits fragt sich wieder, *warum* diese Muskulatur beginnen soll, sich so zu contrahiren, dass Blutungen entstehen. Sie ist in ihrem Wesen und ihrer Anordnung doch von der des Uterus nicht wesentlich verschieden; diese aber führt ja glücklicherweise keine solchen vorzeitigen Contractionen aus, wenn nicht besondere Reize sie dazu veranlassen. Für eine sehr wahrscheinliche Ursache der partiellen Lösung halte ich den Umstand, dass die Blutversorgung der Tube weniger ausgiebig angelegt ist und demnach wohl bald an einzelnen Stellen eine *Dehnung* der Wand an Stelle des *Wachsthums* tritt. Solche Dehnung der Wand durch das wachsende Ei ist kaum denkbar, ohne dass sich die Oberflächen beider gegen einander verschieben und Blutungen in die entstandenen Lücken erfolgen.

Diese Blutungen hatten kleine, zum Theil schon ziemlich alte Coagula in der Decidua gebildet, doch war bei der letzten Blutung eine grössere Ansammlung weiter aufwärts gegen das Ostium abdominale zu Stande gekommen, und nicht der Fruchtsack, sondern dieses entfernt davon entstandene Hämatom war geplatzt — ob bei der Operation, bei der Tags zuvor erfolgten Untersuchung oder noch etwas früher, ist nicht ganz sicher. An der Wandung des Hämatoms sassen organisirte Blutgerinnsel, die Hauptmasse des

Inhalts war aber noch von geleeartiger Consistenz. Noch weiter abdominalwärts war die Tube durch organisirte Blutgerinnsel verschlossen.

Dieses Beispiel lehrt wieder, dass die Hämatome keineswegs immer den Sitz der Gravidität bezeichnen.

Im Bereich unseres Hämatoms ist die Tubenwand sehr innig mit dem Ovarium verwachsen. Hätte dieses seinerseits Hohlräume — Cysten oder Hämatome — enthalten, so hätte die Ruptur auch in diese hinein erfolgen können, und in dieser und ähnlicher Weise konnten und können Hämatome von höchst wunderlichem Sitze entstehen, während der Sitz der Gravidität ein ganz anderweitiger ist. In unserem Falle liess sich dieser ja leicht nachweisen; aber wie oft ist die Frucht längst macerirt und resorbirt! Wo dies geschehen ist und wir auch Chorionzotten oder Deciduazellen nicht mehr in ganz unverdächtigem Erhaltungszustande nachweisen können, müssen wir uns meines Erachtens versagen, über den Sitz der Gravidität Vermuthungen aufzustellen.